

Protocolo de estudio y tratamiento de la Mucositis bucal en los pacientes con hemopatías malignas

Margarita Puyal Casado (1), Carmen Jiménez Martínez (2), Eduardo Chimenos Küstner (1,3), José López López (1,4), Antonio Juliá (2)

- (1) Médico especialista en Estomatología.
 (2) Servicio de Hematología Clínica. Hospital General Vall d'Hebrón.
 (3) Profesor titular de Medicina Bucal. Universidad de Barcelona.
 (4) Profesor asociado de Medicina Bucal. Universidad de Barcelona.

Correspondencia:

Margarita Puyal Casado
 Paseo Maragall, 298 enlo 3ª
 08031 Barcelona
 Tel. 933572488
 E-mail: mpuyal@infomed.es

Recibido: 26-8-2001 Aceptado: 12-10-2002

Puyal-Casado M, Jiménez-Martínez C, Chimenos-Küstner E, López-López J, Juliá A. Protocolo de estudio y tratamiento de la Mucositis bucal en los pacientes con hemopatías malignas. Med Oral 2003;8:10-18
 © Medicina Oral S. L. C.I.F. B 96689336 - ISSN 1137 - 2834

RESUMEN

Objetivo: Conocer la incidencia real de las lesiones en la cavidad bucal de los enfermos con hemopatías malignas, las debidas a la enfermedad y las ocasionadas por los tratamientos recibidos, con el fin de prevenir, diagnosticar y tratar las manifestaciones orales de la hemopatía así como las mucositis originadas por los diferentes tratamientos de quimioterapia o radioterapia.

Diseño: se revisaron a pacientes con hemopatías malignas en fase de tratamiento o a los que se les iba a realizar un trasplante hematopoyético. Se les realizó un estudio clínico, y en casos necesarios un cultivo microbiológico o un estudio anatomopatológico.

Resultados: la realización de un protocolo en estos pacientes para el control de sus lesiones orales así como la realización de una pauta profiláctica y de tratamiento para sus lesiones.

Conclusión: mejor conocimiento y manejo de los pacientes con hemopatías malignas.

Palabras clave: Hemopatía maligna, Quimioterapia, Radioterapia, Mucositis.

1.- INTRODUCCION

La boca es una cavidad donde con frecuencia se producen lesiones durante el curso de las hemopatías. Estas lesiones pueden ser bien una manifestación primaria de la enfermedad o una secundaria a los diferentes tratamientos a que son sometidos estos pacientes.

Las lesiones primarias o específicas en la boca están presentes en la mitad de los pacientes con leucemia aguda (LA), sobre todo en las linfoblásticas (LAL), algo menos en las mieloides y dentro de este grupo destaca la infiltración gingival en las mielomonocíticas (LAM5 de la clasificación FAB). Una hiperplasia gingival que aparece sin motivo evidente farmacológico o periodontal puede ser el primer síntoma de una leucemia e incluso preceder a otras manifestaciones(1-3). En la tabla 1 se exponen las prin-

cipales manifestaciones bucales de las hemopatías malignas.

La presentación de un linfoma primario en la cavidad oral es rara (1,2), excepto en los pacientes infectados por el virus de la inmunodeficiencia humana. Los linfomas no hodgkinianos (LNH) son los que con mayor frecuencia se ubican en esta región. El anillo de Waldeyer está infiltrado en la mitad de estos casos y menos a menudo lo están también la encía, la lengua o el paladar. Por otro lado, las lesiones de la cavidad oral en los pacientes con mieloma múltiple son poco frecuentes y suelen ser lesiones osteolíticas en los maxilares que ocasionalmente se presentan como fracturas patológicas, parestesias, disfunción de la articulación temporomandibular (ATM) y tumoraciones de los tejidos blandos de la boca (3-15).

Las diferentes pautas de tratamiento que reciben estos pacientes con citostáticos, radioterápicos y antibióticos pueden ocasionar la aparición de diversas lesiones secundarias en la cavidad oral (tabla 2), entre las cuales la más importante es la mucositis. Las alteraciones de la mucosa bucal deberían denominarse estomatitis, ya que el término mucositis es muy inespecífico y hace referencia a cualquier membrana mucosa del organismo. Sin embargo en la literatura internacional parece haber un acuerdo en el uso de la palabra mucositis oral (o bucal) para indicar las alteraciones que los tratamientos oncológicos producen en la mucosa bucal. Muchos fármacos provocan mucositis (tabla 3). Los citostáticos (6) tienen una acción tóxica directa al destruir la membrana basal del epitelio y el parénquima de las glándulas salivales y otra indirecta derivada de la mielosupresión con sus manifestaciones hemorrágicas e infecciosas (2). Algunos pacientes también experimentan los efectos adversos de la radioterapia. Las lesiones que provocan las radiaciones ionizantes en la boca y las glándulas salivales están caracterizadas tanto por su cronología como por el efecto dosis. Las úlceras y la hiposialia que se observan entre los 8-15 días del inicio de la radioterapia se consideran como lesiones *inmediatas* y consecuencia directa de su acción que es reversible entre los 15-21 días postratamiento. Las caries que se presentan *a medio plazo* entre los 3 y 6 meses de finalizada la radioterapia sobre las diferentes estructuras son debidas a la hiposialia generada por la sialoadenitis y el trismo está provocado por la fibrosis de los músculos masticadores. Respecto al efecto dosis, 10 Gy provocan una hiposialia que resulta reversible hasta dosis de 50 Gy; una dosis acumulada de 60 Gy induce lesiones irreversibles por la atrofia y necrosis de los

acinosa serosa de las glándulas salivales junto con la atrofia parcial de las glándulas mucosas y mixtas. La saliva de estos pacientes es más espesa por el incremento de las concentraciones iónicas de Na⁺, Cl⁻, Ca⁺⁺, Mg⁺⁺ y de las proteínas. Las tasas de irradiación superiores a los 5 Gy *a largo plazo*, pueden producir a partir de los 5-6 meses de haber recibido el tratamiento una disminución del aporte sanguíneo al hueso con necrosis y una reparación ósea anormal. Ejemplos son la amplia gama de malformaciones dentarias y/ o agenesias en los maxilares que desarrollan los muy jóvenes con dientes en estadio preeruptivo o erupcionados, pero inmaduros (16-19).

La incidencia de las lesiones bucales varía según la hemopatía, el tipo de tratamiento aplicado (20) y el estado bucal previo a la aparición de la enfermedad. Sin embargo, la acumulación de factores hace que el 85 % de los pacientes sometidos a tratamiento con dosis elevadas desarrollen complicaciones en la cavidad oral.

2. - OBJETIVOS DEL ESTUDIO

Es realizar un protocolo que ayude a:

- Prevenir la aparición de mucositis en los pacientes con hemopatías malignas ingresados.
- Diagnosticar y tratar correctamente las lesiones en la cavidad oral.
- Conocer la incidencia real de las lesiones primarias y secundarias en la cavidad bucal.
- Controlar la aparición de posibles cepas bacterianas resistentes a los fármacos de uso habitual.

3. - MATERIAL Y METODOS

CRITERIOS DE INCLUSIÓN

Se revisaron los pacientes con hemopatías malignas ingresados en la Unidad de Hematología Clínica susceptibles de presentar lesiones en la cavidad bucal, ya específicas por la propia enfermedad de base o secundarias a los tratamientos que reciben con antibióticos, citostáticos y radiaciones. Se incluirán los pacientes pertenecientes a los siguientes grupos de riesgo:

- Pacientes con hemopatías malignas y/ o neutropenia grave en fase de tratamiento.
- Pacientes a los que se va realizar un trasplante hematopoyético.

4.- MUCOSITIS

Como ya se ha indicado anteriormente, en la literatura internacional parece haber un acuerdo en el uso de la palabra mucositis oral (o bucal) para indicar las alteraciones que los tratamientos oncológicos producen

en la mucosa bucal, aunque las lesiones de la mucosa bucal deberían denominarse estomatitis, ya que el término mucositis es muy inespecífico y hace referencia a cualquier membrana mucosa del organismo.

4.1-Factores predisponentes para la mucositis

El estado de salud de la cavidad oral previo a la enfermedad es uno de los principales factores condicionantes del desarrollo del grado de la mucositis (21), de la duración y de su evolución. Otros factores que modulan la sintomatología de la mucositis son las hemopatías con manifestación bucal, los citostáticos, la radioterapia, así como el estado de inmunodepresión o la coexistencia de otras enfermedades sistémicas como la diabetes, la insuficiencia renal o los trasplantes de órganos (tablas 1 y 2), así como una correcta higiene bucal (21).

LEUCEMIAS	LINFOMAS	MIELOMAS
Palidez de la mucosa Infiltrados gingivales Hemorragias gingivales Petequias Úlceras de la mucosa necróticas hemorrágicas	No-hodgkinianos Anillo de Waldeyer Encía Lengua Paladar Primarios en el SIDA	Lesiones osteolíticas maxilares Fracturas patológicas Parestesias Disfunción ATM Tumoraciones de los tejidos blandos bucales

Tabla 1. Manifestaciones bucales de las hemopatías malignas

FÁRMACOS	RADIACIONES IONIZANTES
-Mucositis -Xerostomías -Infecciones -Diátesis hemorrágica	-Inmediatas Mucositis Disgeusia Glosodinia Xerostomía Disfagia Trismo -A medio plazo Caries Necrosis de la mucosa -A largo plazo Osteorradionecrosis Alteraciones del desarrollo del germen dental Agenesias Alteraciones coronales Alteraciones radiculares

Tabla 2. Manifestaciones por los tratamientos en las hemopatías malignas

4.2- Grados de mucositis

En 1979, la O.M.S. (4,22,23) definió el grado de las lesiones de la mucositis según la severidad de las mismas. Se establecen así cinco grados, del 0 al IV, siendo el 0 la ausencia de lesiones y el IV la presencia de lesiones graves en extensión y profundidad.

0.- Normalidad

I.- Eritema generalizado: mucosa rosada no dolorosa y con abundante saliva. Voz normal.

II.- Eritema, úlceras poco extensas, se mantiene la deglución de sólidos.

III.- Úlceras extensas, encías edematosas, saliva espesa; se mantiene la capacidad de deglutir líquidos. Dolor. Dificultad para hablar.

IV.- Úlceras muy extensas, encías sangrantes, infecciones, no hay saliva, es imposible deglutir. Dolor muy intenso.

5.- METODOLOGIA DIAGNOSTICA

Al ingreso del paciente en la Unidad de Hematología Clínica, un estomatólogo o un odontólogo deberá explorarlo y diagnosticar el estado de salud bucal basal, cumplimentará la ficha dental y realizará el seguimiento de la mucositis (ver figura 1) (24).

En las lesiones en las que por la clínica no pueda filiarse el diagnóstico se realizarán los siguientes estudios complementarios:

5.1- Microbiología

De los exudados de la cavidad oral: se tomarán las muestras de lugar de las lesiones ya sean en la lengua, la mucosa yugal o el surco gingival y de los frotis se realizarán cultivos microbiológicos para gérmenes aerobios, anaerobios y hongos

5.2- Anatomía patológica

De los nódulos, los agrandamientos gingivales o de los infiltrados: se tomarán muestras para el estudio histológico.

6.- TRATAMIENTO DE LA MUCOSITIS

(Tabla 4)

La indicación se hace en función del grado de mucositis y se instaura el correspondiente a un grado por encima al que se ha establecido en el diagnóstico.

Grados 0 y I

El adiestramiento del paciente en las siguientes medidas de higiene:

1. El correcto uso de un cepillo dental suave después de las comidas.
2. El colutorio de clorhexidina en enjuagues después del cepillado.
3. La ingesta elevada de líquidos para mantener la salivación.
4. La integridad de los labios se mantiene con la aplicación tópica de vaselina.

Grado II

Las medidas de tratamiento de los grados 0 y I se aplicarán ahora cada 4 horas y se añaden el agua

CITOSTÁTICOS	INMUNOSUPRESORES	OTROS FÁRMACOS
Metotrexato Procarbina Tioguanina Mercaptopurina Citarabina Fluoruracilo Floxiuridina Vinblastina Vincristina Dactinomicina Daunorrubicina Doxorrubicina Mitramicina Bleomicina Asparaginasa	Corticoides Azatioprina Ciclosporina A	Fármacos xerostomizantes Ansiolíticos Antidepresivos Antihistamínicos Estimulantes simpaticomiméticos Antiparkinsonianos Antipsicóticos Agrandamiento gingival Hidantoínas Ciclosporina A Antibióticos de amplio espectro

Tabla 3. Fármacos que producen mucositis

bicarbonatada y nistatina (25-27) en solución, 5 cc cada 6 horas, como colutorios. Las prótesis removibles se mantendrán en la boca solo durante las comidas.

Grados III y IV

Las medidas de tratamiento de la mucositis de grado II se complementan con los tratamientos tópicos y sistémicos según la etiología de las lesiones.

Las infecciones micóticas de la cavidad oral se tratarán con: nistatina en solución 5 cc cada 4 horas y fluconazol (25-27) en solución 200 mg al día, por vía oral.

Las infecciones herpéticas locales se tratan con aciclovir en crema 5 aplicaciones al día.

Las úlceras se tratan localmente con 4 o 6 aplicaciones diarias de cualquiera de las siguientes fórmulas magistrales:

- Acetónido de fluocinolona al 0,1% en orabase.
- Acetónido de triamcinolona al 0,1% en orabase.
- Hidrocortisona al 1% en orabase.

El hematólogo indicará el tratamiento sistémico en estos pacientes para evitar la extensión de las infecciones locales y aliviar el dolor.

7. - MEDIDAS DE PROFILAXIS DE LA MUCOSITIS

Los pacientes que mantienen una higiene cuidadosa de la boca presentan una mucositis de menor gravedad y duración que aquellos que no la realizan (21, 28). Si bien la mucositis mejora al resolverse la neutropenia del paciente, la prevención con la identificación y el tratamiento precoz de las lesiones bucodentales revisten una importancia fundamental en la calidad de vida de estos enfermos. La enfermera

Grado/curas	O	I	II	III	IV
Examen cada	24 h	24 h	12 h	8 h	4 h
Curas cada	Después de las comidas	6 h	4 h	2 h	2 h
Enjuagues	CHX / H2O	CHX / H2O / SB	CHX / H2O / SB	CHX / SB / Antifúngicos	CHX / SB / Antifúngicos / *
Lubricar labios	Cada 8h	Cada 6 h	Cada 4 h	Cada 2 h	Cada hora

Tabla 4. Grado y tratamiento de las mucositis

CHX: Digluconato de clorhexidina al 0,12 % SB: Solución de bicarbonato 7,5 cc en 500 cc H2O o bien 1,4 g, en 100 ml de agua destilada). H2O: Agua * Prescripción específica según el estado del paciente Otras recomendaciones: Antifúngicos orales: nistatina en enjuagues. Mantenerlo durante 4 minutos en la boca y tragarlo o escupirlo. Evitar los alimentos ácidos, muy calientes o muy fríos y con superficies duras. Ingesta elevada de líquidos (> de 2 l/ 24 h) Gel de CHX en aplicación tópica sobre las lesiones de la mucosa. Cepillo blando: *Vitis ultra suave*® Cepillo muy blando: *Vitis cirugia*®

instruirá al paciente en las medidas de higiene oral.

«*Primum non nocere*» o evitar los irritantes locales de tipo físico, químico o térmico. Para ello es preciso seguir las siguientes pautas de profilaxis y diagnóstico.

1.- *La retirada de las prótesis removibles* que actúan como reservorios de gérmenes, en especial de *Candida sp*, mientras dura la fase aguda de la mucositis y la higiene con productos liberadores de cloro o bien con clorhexidina.

2.- *La valoración de los tratamientos ortodóncicos* tanto los fijos como los removibles y el efecto irritante que pueden tener sobre la cavidad bucal del enfermo. Consultar si procede con el ortodoncista del paciente.

3.- *Uso de colutorios sin alcohol;*

· La clorhexidina en forma de digluconato (es un antibacteriano de amplio espectro que también es activo frente a *Candida sp*). Se emplea a concentraciones de 0,12 % y de 0,2 %. La concentración de 0,12 % tiene presentación como colutorio y la de 0,2 % en forma de gel bioadhesivo (29-31).

· El agua bicarbonatada alcaliniza el pH de la saliva dificultando el crecimiento de *Candida sp* y la descalcificación del esmalte grabado por los ácidos.

· El agua oxigenada diluida a partes iguales en agua arrastra los restos alimenticios y los detritos que se acumulan sobre los dientes y la mucosa.

4.- *Los alimentos de consistencia blanda y a temperatura ambiente* son los indicados para evitar el trauma

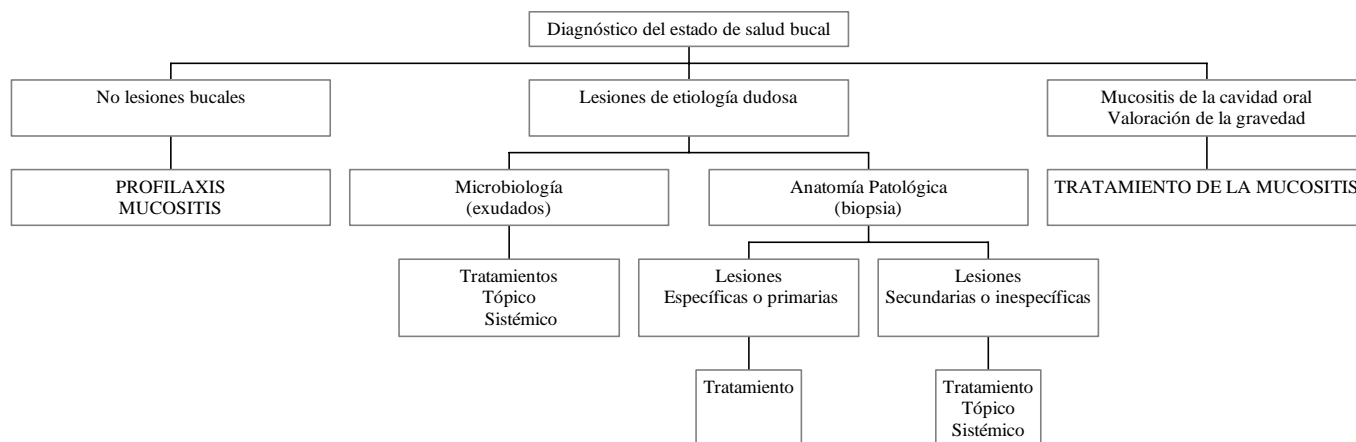


Fig. 1. Lesiones en la cavidad oral de los pacientes con hemopatías malignas: diagnóstico, profilaxis y tratamiento

térmico o por el roce. Las dietas bajas en hidratos de carbono son aconsejables para prevenir las caries.

5.- *La ingesta elevada de líquidos* mejora la hiposialia.

6.- *La higiene* meticulosa de la dentadura y las encías siempre que el recuento de plaquetas sea superior a $5 \times 10^9/l$, con un cepillo dental muy suave Vitis cirugía®. No se usará dentífrico desde el grado I de mucositis. Los dentríficos fluorados y el cepillado con cepillo suave Vitis Ultrasuave® están permitidos en los períodos sin mucositis. (32).

ENGLISH

A protocol for the evaluation and treatment of oral mucositis in patients with hematological malignancies

PUYAL-CASADO M, JIMÉNEZ-MARTÍNEZ C, CHIMENOS-KÜSTNER E, LÓPEZ-LÓPEZ J, JULIÁ A. A PROTOCOL FOR THE EVALUATION AND TREATMENT OF ORAL MUCOSITIS IN PATIENTS WITH HEMATOLOGICAL MALIGNANCIES. MED ORAL 2003;8:10-18

SUMMARY

A study is made to determine the true incidence of oral lesions attributable to hematological malignancies and their therapies, with the purpose of preventing, diagnosing and treating the oral manifestations of the hematological disorder and the situations of mucositis produced by the different chemo or radiotherapeutic regimens administered.

A review was made of patients with hematological malignancies undergoing treatment or programmed for hematopoietic

transplantation, with clinical assessment and microbiological culture or histological study where required.

A protocol is developed in these patients for the prophylaxis, control and management of their oral lesions, thus contributing to improve the knowledge and treatment of patients with hematological malignancies.

Key words: Malignant hematological disease, chemotherapy, radiotherapy, mucositis.

1.- INTRODUCTION

Oral lesions are often observed in the course of hematological disorders. As such they may constitute primary manifestations of the disease or represent alterations secondary to the treatments provided. In this context, primary or specific oral lesions are present in half of all patients with acute leukemia (AL), particularly in the lymphoblastic variants of the disease (ALL). Such oral alterations are somewhat less common in the case of acute myeloid leukemias, and within this group of disorders special mention may be made of the gingival infiltrations characterizing acute myelomonocytic leukemia (AML5 of the FAB classification). Gingival hyperplasia developing with no apparent pharmacological or periodontal cause may be among the first signs of leukemia and can even precede other manifestations (1-3). Table I describes the principal oral manifestations of hematological malignant processes. The development of a primary lymphoma in the oral cavity is rare (1,2), except in patients infected with the human immunodeficiency virus (HIV). Non-Hodgkin lymphomas (NHL) are the presentations most often found in this region. Waldeyer's ring is seen to be infiltrated in half of these cases, while associated involvement of the gums, tongue or palate is less common. On the other hand, the oral lesions found in patients with multiple myeloma are infrequent and tend to comprise maxillary osteolytic lesions which occasionally manifest as pathological fractures, paresthesias, temporomandibular joint (TMJ) dysfunction and tumors of the oral soft tissues (3-15).

The different therapeutic regimens used in such patients, involving cytostatic drugs, radiotherapy and antibiotics, can lead to the development of secondary oral lesions (Table 2), of which mucositis is the most important representative. In this sense, alterations of the oral mucosa should be referred to as stomatitis, since the term «mucositis» is very nonspecific and in fact refers to any mucosal membrane in the body. However, there appears to be consensus in the international literature over the use of the term «oral (or buccal) mucositis» in reference to the oral mucosal alterations caused by the different oncological treatments.

Many drugs are able to produce mucositis (Table 3). In this context, cytostatic agents (4) exert direct toxic action by destroying the epithelial basal membrane and salivary gland parenchyma, and moreover exert indirect action as a result of myelosuppression with its hemorrhagic and infectious manifestations (2). Some patients also suffer adverse effects as a result of radiotherapy. In this sense, the oral and salivary gland lesions caused by ionizing radiations are characterized by their time-sequence and dose dependency. The ulcers and diminished salivary flow (hyposialosis) seen between 8-15 days after the start of radiotherapy are regarded as *immediate* and direct lesions that prove reversible 15-21 days after treatment. The caries seen at *middle term* 3-6 months after the end of radiotherapy are in turn attributed to the diminished salivary flow caused by the radiation-induced sialoadenitis, while trismus develops as a consequence of fibrosis of the masticatory muscles. Regarding the dose-dependency of the observed lesions, 10 Gy induces hyposialosis which proves reversible up to a dose of 50 Gy. In turn, an accumulated dose of 60 Gy induces irreversible lesions as a result of atrophy and necrosis of the serous acini of the salivary glands, together with partial atrophy of the mucosal and mixed glands. The saliva of these patients is thicker as a result of increments in the concentrations of different ions (Na⁺, Cl⁻, Ca²⁺, Mg²⁺) and proteins. Irradiation doses of over 5 Gy over the *long term* (i.e., starting 5-6 months after treatment) can reduce blood flow to the bone, thus giving rise to bone necrosis and abnormal bone repair. Examples of these phenomena include a broad range of dental malformations and/or agenesis in the jaws of very young patients with pre-eruptive or erupted but immature teeth (16-19). The incidence of oral lesions varies according to the blood disorder involved, the type of treatment provided (20), and the oral condition prior to development of the disease. However, the accumulation of contributory factors causes 85% of patient subjected to high-dose treatments to develop oral complications.

2.- STUDY OBJECTIVES

The aim of the present study was to develop a protocol capable of contributing to: (a) prevent the appearance of mucositis in hospitalized patients with malignant hematological disease; (b) diagnose and correctly treat the lesions of the oral cavity; (c) determine the true incidence of primary and secondary lesions of the oral cavity; and (d) control the possible appearance of bacterial strains resistant to the habitually used drug substances.

3.- MATERIAL AND METHODS

Inclusion criteria. A review was made of the patients with hematological malignancies admitted to the Clinical Hematology Unit and susceptible to develop oral cavity lesions – either specific of the background disease (i.e., primary) or secondary to treatment received in the form of antibiotics, cytostatic drugs and radiotherapy. Patients belonging to the following risk groups were included: (a) malignant hematological disease and/or severe neutropenia subjected to treatment; (b) patients programmed for hematopoietic transplantation.

LEUKEMIAS	LYMPHOMAS	MYELOMAS
Pale mucosa. Gingival infiltrates. Gingival bleeding. Petechiae. Mucosal ulcerations: *necrotic. *hemorrhagic	(non-Hodgkin). Infiltrates:. gingival. lingual. palatal. Primary in AIDS	Maxillary osteolysis. Pathological fractures. Paresthesias. TMJ dysfunction. Oral soft tissue tumors

Table 1. Oral manifestations of malignant hematological disorders.

DRUG-INDUCED	INDUCED BY IONIZING RADIATIONS
Mucositis. Xerostomia. Infections. Hemorrhagic diathesis	-Immediate. Mucositis.Dysgeusia.Glossodynia.X-erostomia.Dysphagia.Trismus. -Middle-term. Caries. Mucosal necrosis. -Long-term. Osteoradionecrosis.Dental germinal development alterations.Agenesis.Coronal alterations.Root alterations.

Table 2. Oral manifestations of treatments for malignant hematological disorders.

CYTOSTATICS	IMMUNOSUPPRESSORS	OTHER DRUGS
Methotrexate.Procarbazine.Thioguanine.Mercaptopurine.Cytarabine.-Fluorouracil.Floxuridine.Vinblastine.Vincristine.Dactinomycin.Daunorubicin.Doxorubicin.-Mitramycin.Bleomycin-Asparaginase	Corticoids. Azathioprine. Cyclosporine A.	Xerostomia. Anxiolytic agents. Antidepressants. Antihistamines. Sympathomimetic stimulants. Antiparkinson medication. Antipsychotics. Gingival enlargement. -Hydantoin. -Cyclosporine A. Disappearance of saprophytic flora.Broad spectrum antibiotics

Table 3. Drugs which induce mucositis

4.- MUCOSITIS

As has been commented above, there appears to be consensus in the international literature over use of the term «oral (or buccal) mucositis» in reference to the oral mucosal alterations caused by oncological treatments - though buccal mucosal lesions should actually be referred to as «stomatitis», since mucositis is nonspecific and in fact refers to any mucosal membrane in the body.

4.1.- Factors predisposing to mucositis

The health condition of the oral cavity prior to development of the disease is one of the conditioning factors of mucositis (21), its duration and course. Other factors which modulate the symptomatology of mucositis include hematological disorders with oral manifestations, cytostatics, radiotherapy, and the existence of immune depression or other concomitant systemic illnesses such as diabetes, renal failure or organ transplantation (Tables 1 and 2), as well as correct oral hygiene (21).

4.2.- Grades of mucositis

In 1979, the World Health Organization (WHO)(4,22,23) defined the degree of mucositis according to the severity of the lesions. Five grades were established (from 0 to IV), grade 0 representing the absence of lesions and grade IV the presence of severe lesions in terms of extent and depth: 0 = normality; I = generalized erythema (painless pink mucosa with abundant saliva and normal voice function); II = erythema involving small ulcerations and preserved solid swallowing capacity; III = extensive ulcers with edematous gingival tissue and thick saliva, preserved liquid swallowing capacity, pain and speech difficulties; IV = very extensive ulcers with bleeding gums, infections, the absence of saliva, incapacity to swallow, and intense pain.

5.- DIAGNOSTIC METHODOLOGY

Upon patient admission to the Clinical Hematology Unit, the stomatologist or dentist should conduct an exploration and diagnosis of the basal oral health status, complemented by the dental record and follow-up of mucositis (Fig. 1)(24).

In those cases involving lesions which cannot be classified, the diagnosis should be based on the following supplementary studies:

5.1.- Microbiology

Oral cavity exudate samples should be collected from the lesion sites involving the tongue, jugal mucosa or gingival sulcus. The resulting smears should be subjected to microbiological culture for the isolation of aerobes, anaerobes and fungal species.

5.2.- Histopathology

Samples are to be collected from any possible nodules, gingival enlargement or infiltrates for histological study.

6.- TREATMENT OF MUCOSITIS

(Table 4)

The treatment indications are based on the grade of mucositis, and therapy corresponding to one grade higher than that established at initial diagnosis is to be provided.

Grades 0 and I

The patients should be instructed on the following hygiene measures: (a) correct and gentle tooth brushing after meals; (b) chlorhexidine mouth rinsing after brushing; (c) fluid intake to maintain salivation; and (d) preservation of lip integrity by applying topical vaseline.

Grade II

The treatment measures defined for mucositis grade 0 and I are to be applied every four hours, adding carbonated water and nystatin (25-27) solution (5 ml every 6 hours) as rinses. Removable dentures are to be kept in the mouth only during mealtimes.

Grades III and IV

The treatment measures defined for mucositis grade II are to be complemented with the topical and systemic treatments indicated according to the etiology of the lesions. Fungal infections of the oral cavity are to be treated with nystatin solution (5 ml every four hours) and fluconazole (25-27) in solution (200 mg/day via the oral route). In turn, local herpetic infections should be treated with aciclovir cream (5 applications a day). Lastly, ulcerations are to be treated locally with 4-6 daily applications of any of the following magistral formulations: (a) 0.1% fluocinolone acetonide in orabase; (b) 0.1% triamcinolone acetonide in orabase; or (c) 1% hydrocortisone in orabase.

The hematologist should in turn prescribe the systemic therapy required to avoid the spread of local infectious processes and for providing pain relief.

Grade	0	I	II	III	IV
Examination every	24 h	24 h	12 h	8 h	4 h
Application every	After meals	6 h	4 h	2 h	2 h
Mouthrinses	CHX / H2O	CHX / H2O / SB	CHX / H2O / SB	CHX / SB / Antifungals	CHX / SB / Antifungals / *
Lubricate lips	Every 8 h	Every 6 h	Every 4 h	Every 2 h	Every hour
Others	Respect sleep..Leave dentures..Normal brush and toothpaste	Leave dentures for social life..Soft brush.Vitis Ultrasuave®	Dentures only for meals..Very soft brush.Vitis Cirugía®	Remove dentures..Very soft brush.Vitis Cirugía®	No dentures.-Brushing depends on complete blood count.Vitis Cirugía®

Table 4. Mucositis grades and treatment.

CHX: 0.12% chlorhexidine digluconate.SB: Solution of bicarbonate (7.5 ml in 500 ml of H2O or alternatively 1.4 g in 100 ml of distilled water).H2O: water.* Specific prescription according to patient condition .Other recommendations:.Oral antifungals: nystatin mouthrinse. Keep for 4 minutes in mouth and either swallow or discard.Avoid acid, very hot or very cold foods and hard surfaces.Importand fluid intake (> 2 liters daily)..CHX gel for topical application to mucosal lesions.Soft toothbrush: Vitis Ultrasuave®.Very soft toothbrush: Vitis Cirugía®.

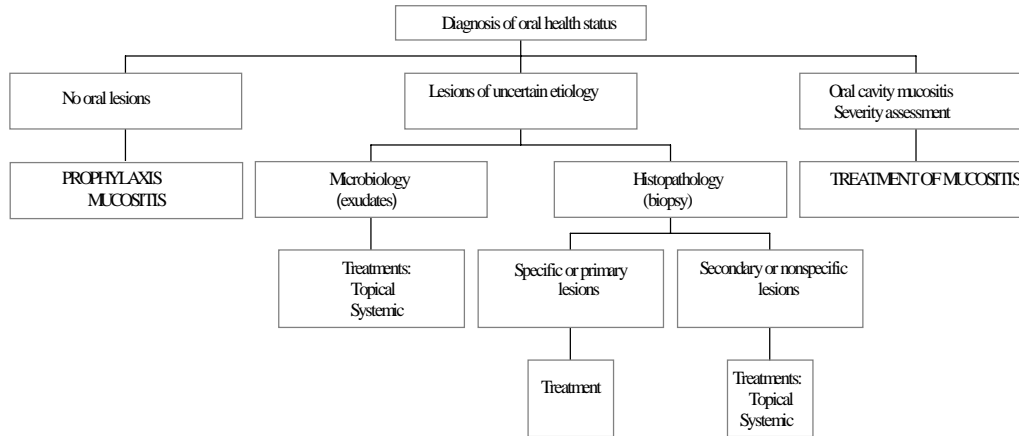


Fig. 1. Oral cavity lesions in patients with malignant hematological disease: diagnosis, prophylaxis and treatment

7.- MUCOSITIS PROPHYLACTIC MEASURES

Patients who observe careful oral hygiene suffer less severe mucositis, and its duration is moreover shorter than in patients who neglect such hygiene (21,28). Although mucositis improves upon resolving patient neutropenia, prevention and the identification and early treatment of buccodental lesions is of paramount importance for ensuring adequate patient quality of life. The nursing personnel should instruct the patient on correct oral hygiene. In this context, the influence of local irritants (physical, chemical or thermal) should also be avoided. The following prophylactic and diagnostic steps are indicated to this effect:

(a) *Avoidance of removable dentures* which serve as reservoirs for microorganisms, especially *Candida spp.*, for the duration of the acute phase of mucositis. Measures of hygiene involving chlorine-releasing products or chlorhexidine also apply here.

(b) *Assessment of orthodontic treatment* (both fixed and removable) and the irritating actions they may exert upon the oral cavity of the patient. The patient orthodontist should be consulted to this effect.

(c) *Mouthrinses without alcohol.*

Chlorhexidine digluconate (a broad spectrum antibacterial agent which is also active against *Candida spp.*) can be applied in solution form at concentrations of 0.12% and 0.2%. The lesser concentration (0.12%) is supplied as a mouthrinse, while the 0.2% presentation is used as a bioadhesive gel (29-31). Carbonated water ensures an alkaline salivary pH, which contributes to counter the growth of *Candida spp.* and acid-etched enamel decalcification.

Hydrogen peroxide diluted in equal proportions of water helps clear food remains and detritus that accumulate on the teeth and mucosas.

(d) *Soft foods at room temperature* are indicated for avoiding thermal or frictional trauma. Low-carbohydrate diets are advisable to prevent the formation of caries.

(e) *High fluid intake* contributes to improve salivation.

(f) *Careful dental and gingival hygiene* is indicated provided the platelet count is over 5×10^9 platelets/l, using a very soft tooth brush (*Vitis Cirugía®*). Toothpaste should be avoided above mucositis grade I. Fluorated toothpastes and brushing with a soft brush (*Vitis Ultrasuave®*) is acceptable in periods without mucositis (32).

BIBLIOGRAFÍA / REFERENCES

- Brenneise CV, Mattson JS, Commers JR. Acute myelomonocytic leukemia with oral manifestations: report of case. JADA 1988;117:835-7.
- Dreizen S, McCredie K, Keating MJ, Luna MA. Malignant gingival and skin «infiltrates» in adult leukemia. Oral Surg Oral Med Oral Path 1983;55:572-9.
- Epstein JB, Priddy RW, Sparling T, Wadsworth MB. Oral manifestations in myelodysplastic syndrome. Oral Surg Oral Med Oral Path 1986;61:466-70.
- Oñate R, Bermejo A. Asistencia odontológica a pacientes oncológicos. En: Bullón P, Machuca G, eds. La atención odontológica en pacientes medicamente comprometidos. Madrid: Publicaciones Científicas de Laboratorios Normon Editores; 1996.p.387-414.
- Presant CA, Safdar S, Cherrick H. Gingival leukemic infiltration in chronic lymphocytic leukemia. Oral Surg Oral Med Oral Path 1973;36:672-4.
- Progel MA. Acute leukemia: an atypical case presenting with gingival manifestations. Int J Oral Surg 1978;7:119-22.
- Puyal M, Chimenos E, Gutiérrez E. Agrandamientos gingivales en las leucemias. Salud Rural 1999;3:54-7.
- Ruiz-Argüelles GJ, Garcés-Eisele J, Ruiz-Argüelles A. ATRA-induced gingival infiltration: report of a case. (Letters and correspondence). Am J Hematology 1995;48:364-5.
- Greenberg MS, Garfunkel A. Enfermedades hematológicas. En: Lynch MA, Brightman VJ, Greenberg MS, Eds. Medicina bucal de Burket. 9th ed. México D.F.: McGraw-Hill Interamericana Editores; 1994:522-32.
- Silvestre-Donat FJ. Alteraciones hematológicas. En: Bagán JV, Ceballos A, Bermejo A, Aguirre JM, Peñarocha M, eds. Medicina Oral. Barcelona. Masson Editores; 1995.p.613-6.
- Porter SR, Mattews RW, Scully C. Chronic lymphocytic leukemia with gingival deposits. J Clin Periodontol 1994;21:559-61.
- Plaza A., Silvestre FJ, Fermín ZY, Casal J. Complicaciones del trasplante de médula ósea: la enfermedad del injerto contra el huésped crónica y su repercusión en la cavidad oral. Medicina Oral 2000;5:270-8.
- Weckx LL, Tabacow LB, Marcucci G. Oral manifestations of leukemia. Ear Nose Throat J 1990;69:341-6.

14. Williamson JJ. Discrasias sanguíneas. En: Gorlin RJ, Goldman HM, eds. Patología oral. Thoma. Barcelona: Salvat Editores; 1973.p.1013-58.
15. Coleman S. An overview of the oral complications of adult patients with malignant haematological conditions who have undergone radiotherapy or chemotherapy. *Journal of Advanced Nursing* 1995;22:1085-91.
16. García-Pola MJ, González M. El paciente irradiado en odontoestomatología. En: Bagán JV, Ceballos A, Bermejo A, Aguirre JM, Peñarrocha M, eds. Medicina oral. Barcelona: Masson Editores; 1995. p. 654-61.
17. Goaz P, White S. Efectos biológicos de la radiación. En: Goaz P, White S, eds. Radiología oral. Madrid: Mosby/Doyma Editores; 1995.p. 23-45.
18. Greenberg MS. Enfermedades de las glándulas salivales. En: Lynch M, Brightman V, Greenberg MS, eds. Medicina bucal de Burket. México: McGraw-Hill Interamericana Editores; 1996.p.419-29.
19. Silvestre FJ. Alteraciones de la secreción de las glándulas salivales. En: Bagán JV, Ceballos A, Bermejo A, Aguirre JM, Peñarrocha M, eds. Medicina Oral. Barcelona: Masson Editores; 1995.p.280-7.
20. Jean CJ, Hiatt GFS, Meyers FH. Quimioterápicos antineoplásicos. En: Guía farmacológica. Barcelona: Masson-Salvat Editores; 1992.p.213-20.
21. Cocchi F, Armanino R, Del Bono P, Gandolfo AM, Mangiante S, Pannacciulli F, Turchetti S. Patologie orali nel trapianto autologo di midollo óseo (ABMT). *Minerva Stomatol* 1994;43:7-15.
22. López-López J, Sabater-Recolons M, Muñoz-Sánchez J, Roselló-Llabrés X, Grañena-Batista A. Evaluación y prevención de las complicaciones orales en los pacientes trasplantados de médula ósea. *Estudio clínico. Medicina Oral* 2000;5:345-54.
23. WHO: Handbook for reporting results of cancer treatment. WHO, Geneva 1979:15-22.
24. Hiroki A, Nakamura S, Shinohara M, Oka M. Significance of oral examination in chronic graft-versus-host disease. *J Oral Pathol Med* 1994; 23:209-15.
25. Chimenos E, Puy D, López J. Fármacos antifúngicos utilizados en el tratamiento de las micosis. *Medicina Oral* 1998;3:78-90.
26. Epstein JB, Ransier A, Lunn R, Chin E, Jacobson J, Le N, et al. Prophylaxis of candidiasis in patients with leukemia and bone marrow transplants. *Oral Surg Oral Med Oral Pathol Oral Radiol Endod* 1996;81: 291-6.
27. Jiménez C, Ribera JM, Jiménez M, Battle M, Flores A, Fernández-Avilés F, et al. Prevención y tratamiento de las infecciones en el paciente con neutropenia y fiebre: papel de *Pseudomonas aeruginosa*. *Rev Clin Esp* 1998;198:44-50.
28. Hjermstad MJ, Kaasa S. Quality of life in adult cancer patients treated with bone marrow transplantation (a review of the literature). *Eur J Cancer* 1995;31:163-73.
29. Segreto VA, Collins EM, Beiswanger B, De la Rosa M, Isaacs RL, Lang NP, Mallat ME, Meckel AH. A comparison of mouthrinses containing two concentrations of chlorhexidine. *Journal of Periodontal Research Supplement* 1986:23-32.
30. Smith RG, Moran J, Addy M, Doherty F, Newcombe RG. Comparative staining in vitro and plaque inhibitory properties in vivo of 0.12% and 0.2% chlorhexidine mouthrinses. *J Clin Periodontol* 1995;22:613-7.
31. Laine P, Meurman JH, Murtomaa H, Lindqvist C, Torkko H, Pyrhönen S, et al. One-year trial of the effect of rinsing with an amine fluoride-stannous-fluoride-containing mouthwash on gingival index scores and salivary microbial counts in lymphoma patients receiving cytostatic drugs. *J Clin Periodontol* 1993;20:628-34.
32. Robbins M. Oral care of the patient receiving chemotherapy. In: Ord R, Blanchaert R, eds. *Oral Cancer*. Carol Stream, Illinois: Quintessence Publishing Co., Inc. Editors; 2000.p.133-47.

ANUNCIOS DE CONGRESOS

El **XXVIII Congreso Nacional y VIII Internacional de Odontología y Estomatología**, se celebrará en Valladolid los días 5, 6 y 7 de Junio de 2003, en las instalaciones de la Institución Ferial de Castilla y León. Se trata del Congreso más histórico y con mayores raíces de esta profesión, al que se le quiere dar no solamente un carácter científico sino también profesional y colegial.

COLEGIO OFICIAL DE ODONTOLOGOS Y ESTOMATOLOGOS DE LA VIII REGION

C/ Esgueva 13 - 47003 VALLADOLID. Teléfono: 983266177 Fax: 983251426

SECRETARIA TECNICA:

Pso. Arco de Ladrillo 64. portal 3, of. 11 - 47008 VALLADOLID

Teléfono: 902500493 Fax: 983226092

E-mail: [evento@eventoplennos.com](mailto:eventoplennos.com)

www.eventoplennos.com